

PRIKAZ BOLESNIKA

Zavod za intenzivnu medicinu i neuroinfektologiju

Klinika za infektivne bolesti „Dr. Fran Mihaljević”

Zagreb

ANAMNEZA

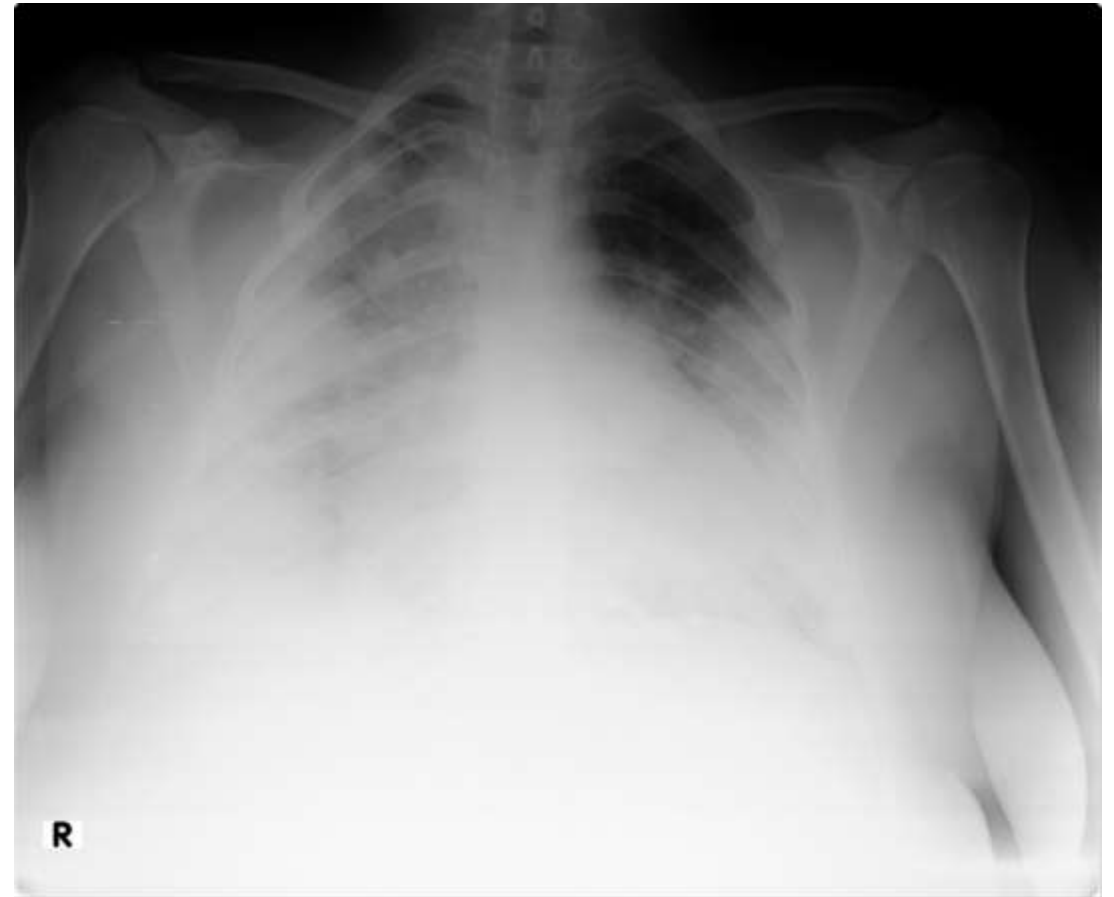Sadašnja bolest

- bolesnica stara 31 god.
- 34. tjedan trudnoće
- hitni prijem KB Jordanovac (21.1.2018.) – treći dan febriliteta do max 39.7 °C uz kašalj i dispneju

NALAZI IZ DRUGE USTANOVE

Sadašnja bolest

- CRP 282.1, L 12.1
- RTG srca i pluća (21.1.2018.) – opsežni bilateralni infiltrati parenhima od apeksa do baza uz relativnu pošteđu lijevog plućnog vrška. Uvećana sjena srca. Mogući pleuralni izljevi bilateralno.



ANAMNEZA

Sadašnja bolešt

- zbog progresije respiratorne insuficijencije i razvoja ARDS-a premještena u našu JIL
- bolesnica odmah intubirna i započeta MV te joj je postavljen centralni venski kateter, nazogastrična sonda i urinarni kateter
- hitno (u roku 30 min) nakon pregleda ginekologa poslana u Kliniku za ženske bolesti Petrova zbog potrebe za carskim rezom – ekstremna bradikardija fetusa od 50/min
- dijete Apgar (7/8)
- hospitalizirana dalje u našem JILu

Anamneza

- Dosadašnje bolesti: od djetinjstva zna za šum na srcu – nije kardiološki obrađivana
- Epidemiološka anamneza: jedno od petero djece recentno je imalo respiratornu infekciju, ostali ukućani zdravi.
- Cijepljenja: nije protiv gripe.
- Funkcije i navike: stolica i mokrenje uredni. Ne puši. Ne konzumira alkohol.
- Alergije na lijekove: nisu zabilježene.

Status pri prijemu u JIL (nakon Petrove):

- RR 110/80 mmHg, c/p 116/min, Ttymp 35.5 °C
- afebrilna, sedirana, intubirana, mehanički ventilirana, ima postavljen CVK, NGS, art.kanilu, UK. Hemodinamski stabilna. Ventilirana u SIMV modu. Disanje obostrano čujno uz krepitacije. Srčana akcija ritmična, tonovi prekriveni respiratornim fenomenima. Abomen mekan, ne doima se bolan, stanje po carskom rezu uz postavljen dren. Ekstremiteti b.o. Neurološki: zjenice urednih reakcija, izokorične. MTR simetrični, Babinski neg.

Nalazi

- Nalazi kod primitka:
 - CRP 286.1, laktat 4.50, PCT 1.44, E 4.21 Hb 113, L 10.9 (seg 77, neseg 16, ly 3, mo 1)%, TRC 176
 - GUK 3.5, BUN 5.4, kreatinin 94, Na 139, K 2.9, Cl 102, bil 22, AST 52, ALT 22, gGT 23, ALP 132, amilaze 22, CK 1172, LDH 338, Ca 2.28, P 1.12, Mg 0.62
 - TP 70g/l, alb 35.5 g/l (alb 47.1 alfa 1 18.5 alfa 2 14.3 beta 15.3 gama 14.8)%, PV 1.16, d-dimeri >4.51, APTV 28.3, TV 14.3, fibrinogen 7.8, urin: E 4+, P 2+, sed: 5-7 L, 10-15E. UK: sterilna.
 - EKG: Sinus ritam 80/min, blok desne grane
- Ispirak traheje: *S. pneumoniae* (sve S), *S. aureus* (penicilin R, ostalo S),
- Legionella antigen u urinu: negativan.
- TTE: dobra kontraktibilnost LV, 2. stupanj TR

Tijek hospitalizacije

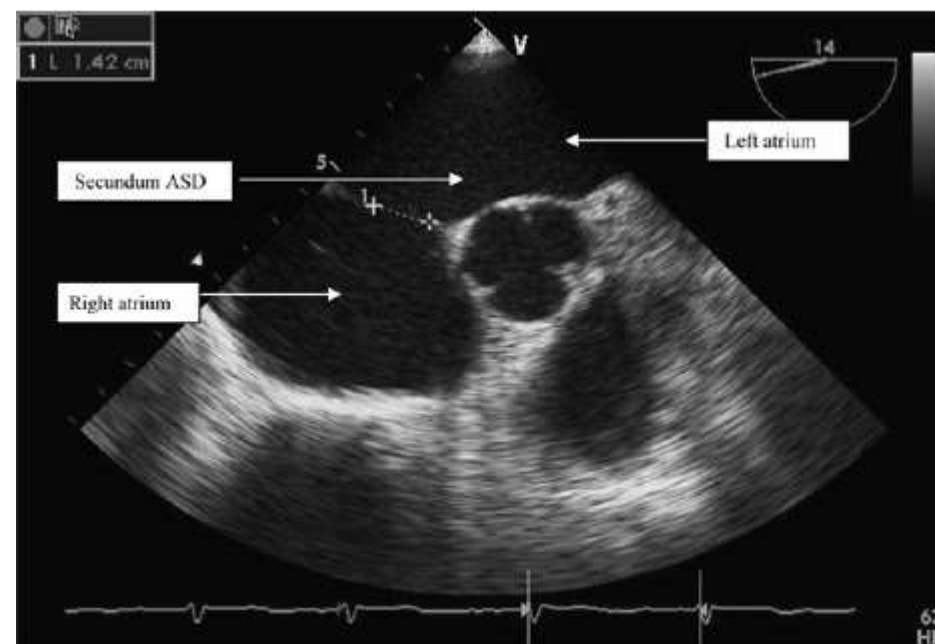
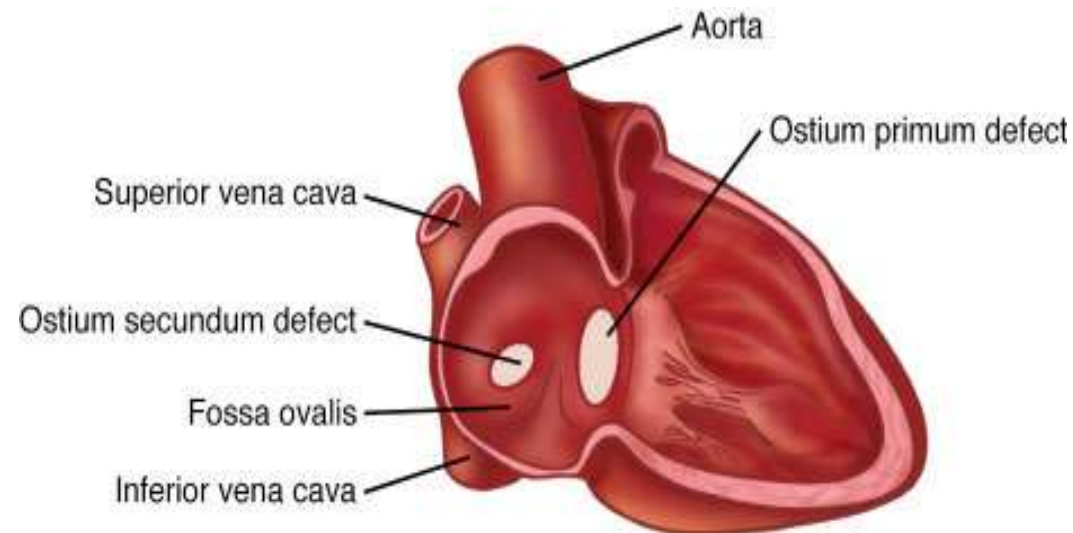
- intubirana i mehanički ventilirana
- ceftriakson 1x2g i.v., azitromicin 1x500mg i.v., flukloksacilin 4x2g i.v., oseltamivir 2x150mg p.o. + SoluMedrol 1x125mg i.v.
- Bris NF-a na influencu negativan
- ABS (22.1.): pH 7.172, pCO₂ 66.9 mmHg, pO₂ 91 mmHg, BE -4 mmol/L, HCO₃ 24.5 mmol/L, TCO₂ 27 mmol/L, sO₂ 94%
- zbog teške respiratorne acidoze primjenjuje se ekstrakorporalna CO₂ ekstrakcija (ECCO₂R) od 22.1. do 28.1.
 - Fokalni ARDS uz već prisutne visoke tlakove u dišnim putevima
 - Slabi „recruiter“
- postoperativna rana uredno cijeli, u dva navrata ju je pregledao ginekolog.

Tijek hospitalizacije

- po ukidanju inhalacijske sedacije bolesnica razvija tvrdokornu hipertenziju te se u par navrata registriraju generalizirane epi atake zbog čega prima antiepileptike
- EEG: abnormalan, iregularan i epileptiformno promijenjen nalaz frontotemporalno desno
- MR mozga: bez značajnijih promjena koje bi objasnile konvulzivne atake.
- novonastala arterijska hipertenzija + proteinurija (0.65g/L, ref. <0.3g/L) + grand mal = postpartalna eklampsija ?

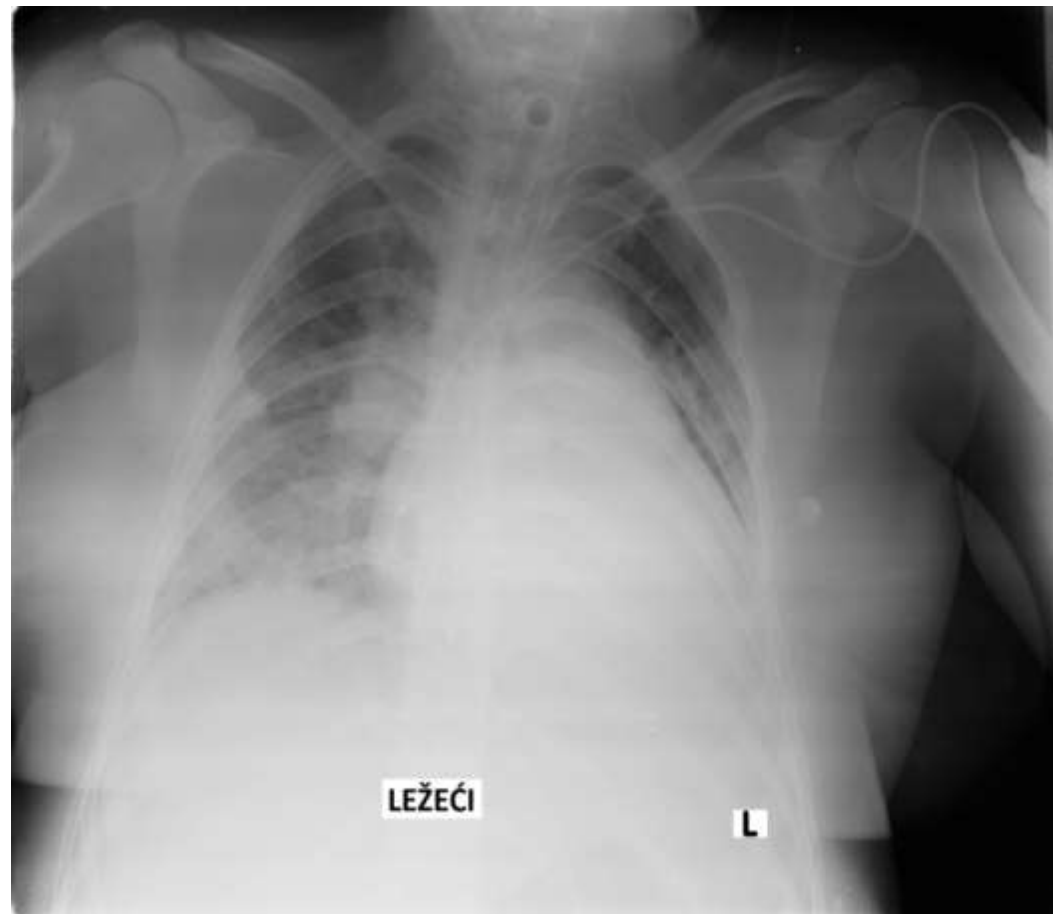
Tijek hospitalizacije

- 5.2. kardijalna dekompenzacija
- TTE (8.2.): ASD tipa secundum s dilatacijom i volumnim opterećenjem desnog ventrikula.



Tijek hospitalizacije

- u nastavku se stanje poboljšava, bolesnica se bolje oksigenira, odvaja se od respiratora 9.2., prati se popuna regresija hiperkapnije.
- RTG s/p: poboljšanje – vidi se parcijalni uzmak konfluirajućih zasjenjenja plućnog edema. Velika sjena srca je komparativno bez dinamike, kardijalni status nesigurne procjene na terenu ARDSa. Lijeva plućna baza se ne može sa sigurnošću izdiferencirati.



Ishod liječenja

- 14.2. premješta se u odjel zbog dovršetka liječenja gdje boravak protječe bez komplikacija te se bilježi daljnje poboljšanje općeg stanja.
- 16.2. TEE: veliki ASD tip ostium secundum (21 mm), lijevo-desni spoj. TR 1. stupnja
- Detektirana plućna hipertenzija u sklopu ASD tipa secundum – dogovorena na daljnju kardiološku obradu.
- CRP 9.4, L 8.2 (Ne 54.6 Ly 31.0 Mo 7.5 Eo 4.6 Ba 2.3)%, E 3.54, Hb 94, MCV 82.4, TRC 280, BUN 6.7, kreatinin 98, Na 145, K 4.4, Cl 106, bil 8, AST 30, ALT 46, gGT 194, ALP 245
- EEG: difuzno lakše iregularan nalaz, diskretno sporiji lijevo postranično.
- otpust 19.2.2018.

Praktičan pristup liječenja ARDS-a – TREBA IMATI VENTILATOR ZADNJE GENERACIJE

MV

LTW : 6 ml/kg IBW + Pplateau < 30
Inspiratory flow držati niže
I:E odnos?
Spontano disanje?

Hipoksemija

Optimizirati PEEP
↓ΔP+ atelektraumu
PV krivulja, "compliance", Pes, EIT
+/-
RM
+
RELAKSACIJA
+
Prone position

Hipoksemija > 3 H

HIPERKAPNIJA

TV 8ml/kg + plateau<30
↑RF (auto PEEP + „air trapping“!!)

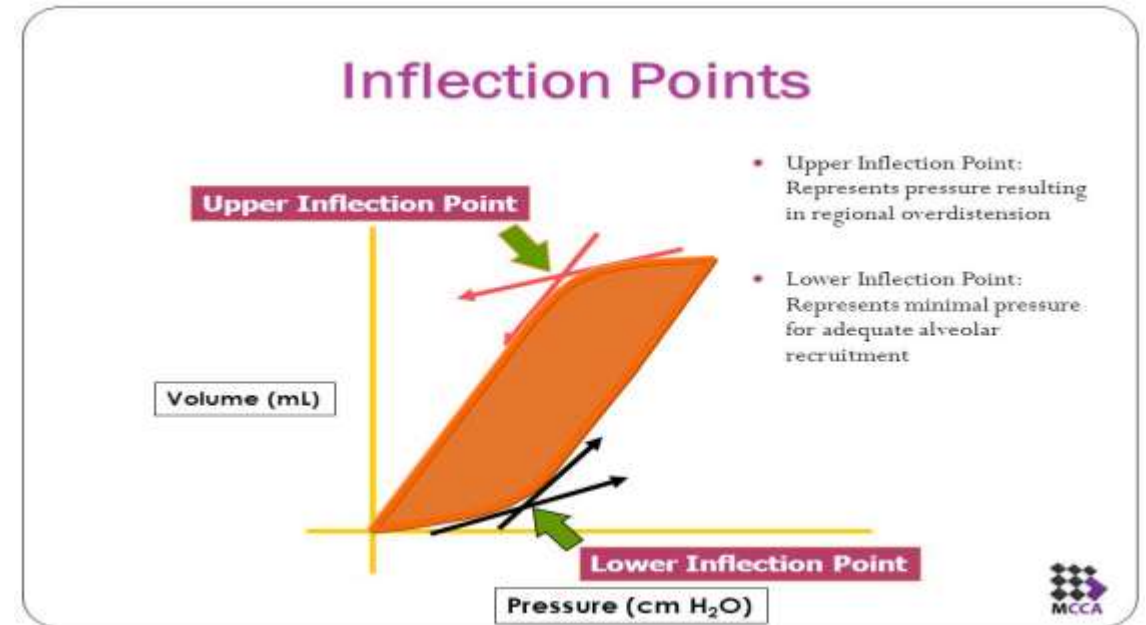
HIPERKAPNIJA UZ FiO2 > 80%

HIPERKAPNIJA UZ FiO2 DO 80% UZ DOBRU
OKSIGENACIJU - ECCO2R

ECMO

PEEP

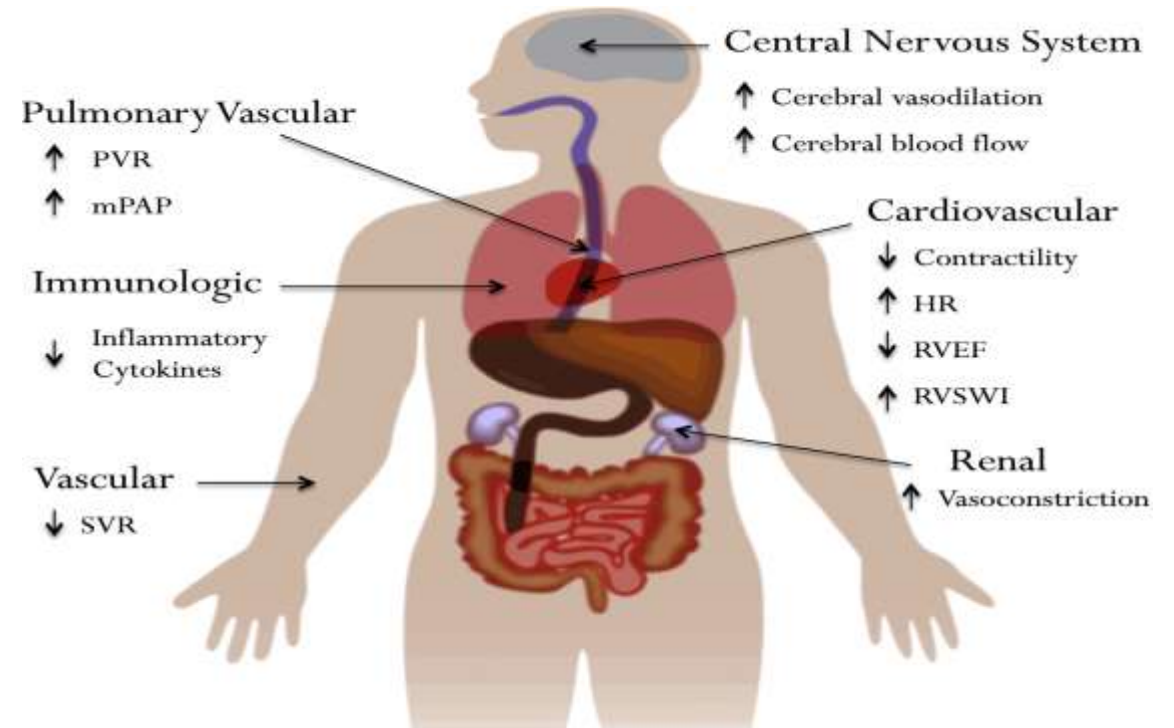
- Povišeni PEEP (OLV)
 - Titrirati po PV krivulji i „low inflection” točki i staviti PEEP 2 cmH₂O iznad
 - Transezofagijski tlak
 - Sprečava atelektraumu i poboljšava oksigenaciju
- Problemi
 - Povišen Plateau (no bitan je i driving pressure - DP)
 - Hiperkapnija
 - Izostanak efekta (timing)
- Relaksirati bolesnika prvih 48 sati



Permisivna hiperkapnija

- Prema zadnjim saznanjima štetnija nego li se mislilo
- > 50 mmHg neovisan prediktor smrtnosti

Chest 2017 i ICM 2017



Eliminacija CO₂

- Indikacije

- prvenstveni problem plućna retencija CO₂
 - Egzacerbacija KOPB
 - Teški asmatski napad
 - ARDS u kojem je veći problem hiperkapnija dok se hipoksemija može korigirati konvencionalnom MV
- ARDS
 - ultraprotektivna ventilacija (3/ml/kg IBW)
- post ECMO CO₂ retencija

Komplikacije

Type of adverse event	
Patient-related events	Worsening of hypoxemia when associated to ultra-protective ventilation Anticoagulation-related bleeding Hemolysis Heparin-induced thrombocytopenia
Circuit placement complications	Cannulation site bleeding Cannulas malposition, displacement or kinking Vascular occlusion Thrombosis Hematoma formation Aneurism formation Pseudoaneurism formation
Mechanical events	Malfunctioning or failure of pump Malfunctioning or failure of oxygenator Malfunctioning or failure of heat exchanger Clots formation Air in circuit/air embolism

Oprema

- „respiratorna dijaliza”
- Kateter 14Fr.
- Protok krvi 400 ml/min
 - ECMO 5-7 L/min
- Vrlo učinkovit u eliinaciji CO₂
- Moguće spajanje na stroj za kontinuiranu dijalizu (CRRT)

